

Ejercitando la memoria...





82 años

HTA, Sobrepeso.

Portadora de MP por BAV alternante (2019).

Ecocardiograma 2019: FEVI preservada.

Esclerosis Valvular aórtica. AI ligeramente dilatada. HVI leve.

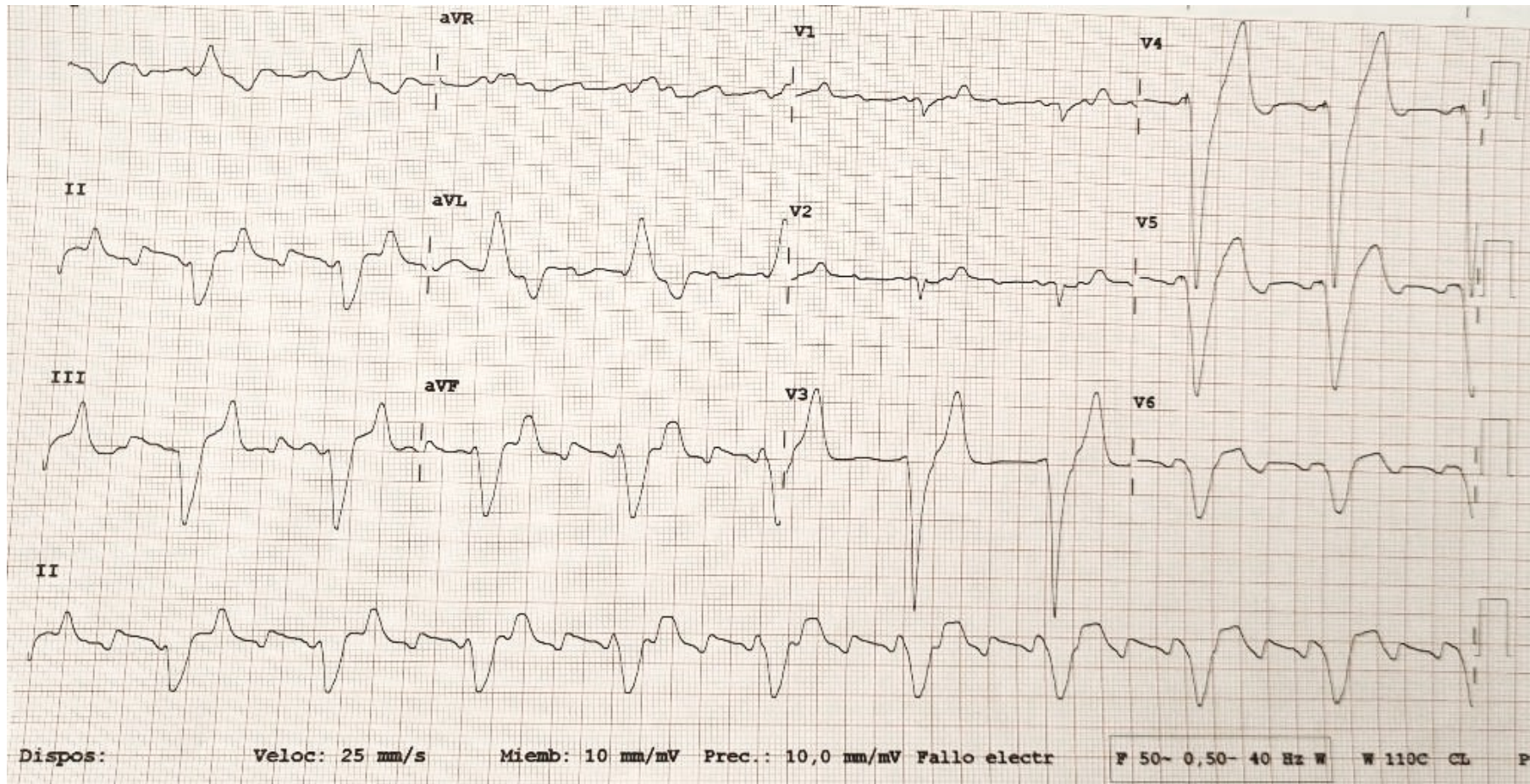
Tratamiento: Enalapril 20 mg

Los martes y jueves va con sus amigas a clase donde realizan “ejercicios para ejercitar la memoria”. Hoy, cuando se levanta para ir al baño presenta episodio de mareo acompañado de visión borrosa y sudoración, por lo que es llevada al PAC.

A su llegada al PAC, totalmente asintomática. TA 102/64. FC 54 lpm. Afebril. EF anodina.



Se realiza ECG:



Con estos datos... ¿cuál es la actitud más correcta?

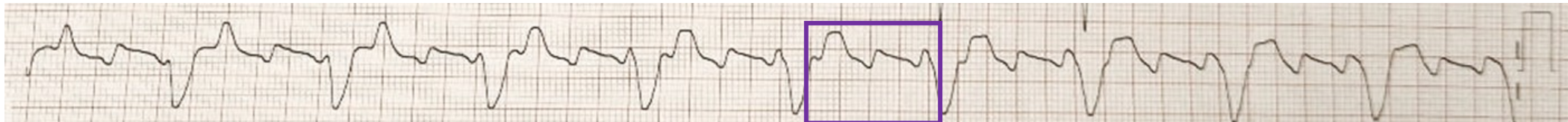1. Sospecha de disfunción de MP. Remito a Urgencias.
2. Planteo anticoagulación. E-consulta a Cardiología.
3. No realizo intervención en el tratamiento. Está asintomática y en ritmo de MP.
4. Repito ECG, se han intercambiado electrodos.



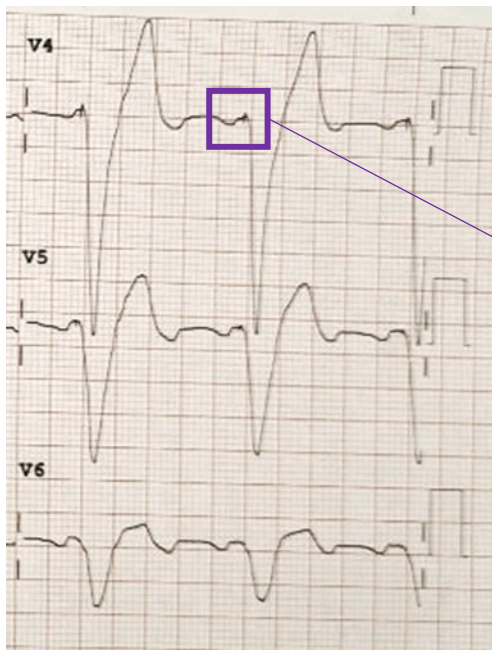
Con estos datos... ¿cuál es la actitud más correcta?

1. Sospecha de disfunción de MP. Remito a Urgencias.
2. Planteo anticoagulación. E-consulta a Cardiología.
3. No realizo intervención en el tratamiento. Está asintomática y en ritmo de MP.
4. Repito ECG, se han intercambiado electrodos.





Si nos fijamos en la línea de base observamos las ondas "F" de Flutter



Ritmo ventricular estimulado. No existen datos en el ECG que nos hagan sospechar disfunción de MP



FLUTTER AURICULAR CHA2DS2-VASC = 4 (edad 2 puntos; mujer 1 punto; HTA 1 punto) → Indicación de anticoagulación

Mareo con pródromos sin datos de alarma → NO indicación de asistencia en el S. de Urgencias.