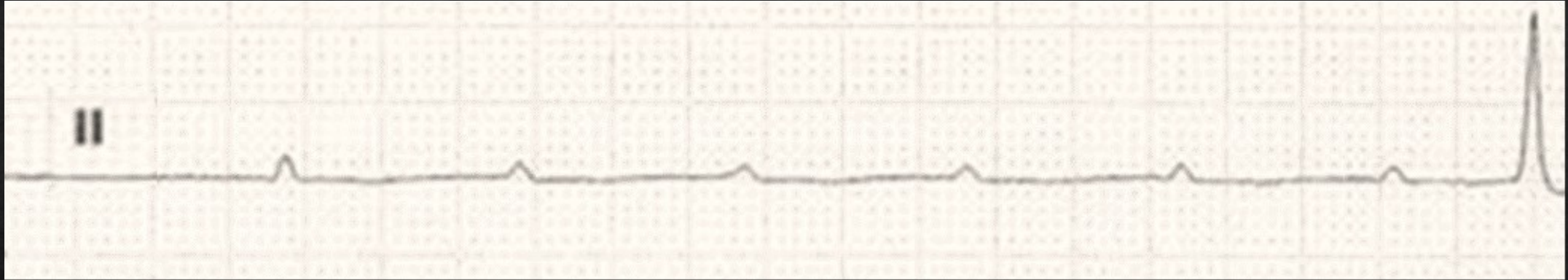



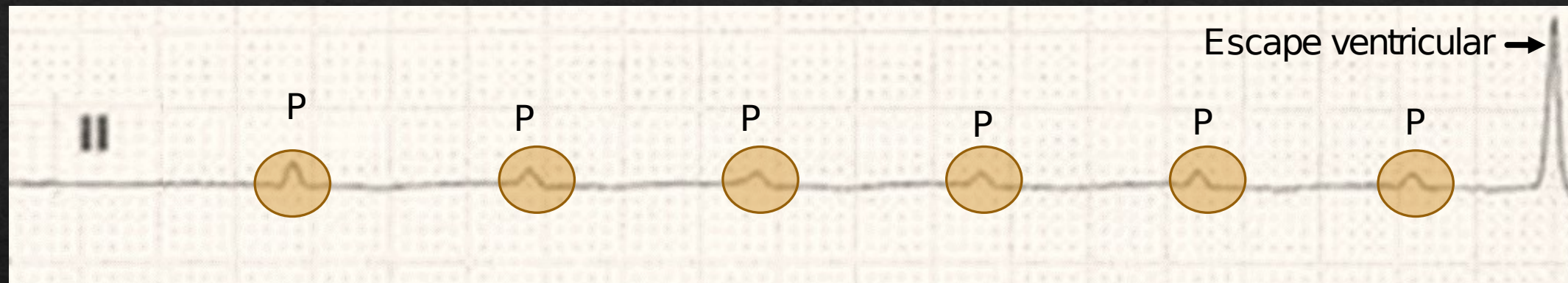
Llamada al
busca...



- Hola, ¿podrías subir a Neurología?
- ¡Claro! ¿qué sucede?
- Se trata de un paciente de 62 años ingresado por sospecha de crisis comicial. Acaba de presentar nuevo episodio de desconexión del medio y movimientos tónico-clónicos con relajación de esfínteres. Ya se inició tratamiento anticomicial. Pero tenemos dudas con la monitorización...



- 1.- RS, EV aislada. Ajustar anticomociales
 - 2.- RS, Bajos voltajes. Descartar taponamiento cardiaco.
 - 3.- RS, Bajos voltajes. Descartar amiloidosis cardiaca
 - 4.- BAV avanzado. Descartar causas secundarias.
- Valorar indicación de implante de MP.



- 1.- RS, EV aislada. Ajustar anticomociales
- 2.- RS, Bajos voltajes. Descartar taponamiento cardiaco.
- 3.- RS, Bajos voltajes. Descartar amiloidosis cardiaca
- 4.- BAV avanzado. Descartar causas secundarias. Valorar indicación de implante de MP.