



**Pensando bajo
el sol...**

Hoy

Qué tal?

En consultorio 🥵 muy saturado...

Yo sudando también 🥵, pero
mucho mejor que tú, sin duda...
☀️ 😎 🌂

Me echas una mano con casito? Seguro
que en playita se piensa mejor que aquí
con 60 citados... 😓😓😓

OK!!





**Tumbado bajo el sol, en mis
vacaciones, recibo whatsapp de
compi desde el consultorio...**




52 años

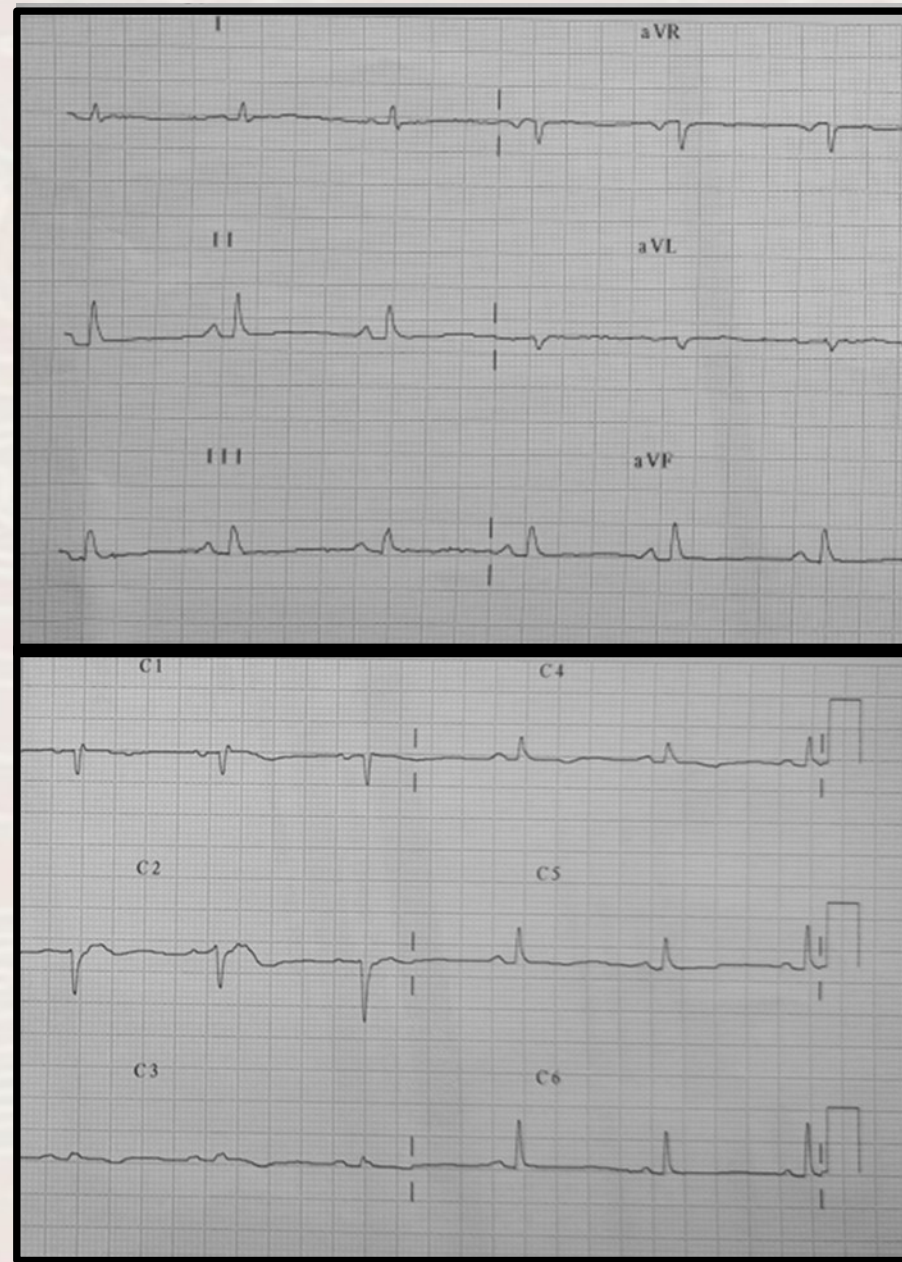Tabaquismo . Sin AP de interés.

Visitó S. de Urgencias hace 3 semanas por dolor retroesternal, quemante, prolongado. ECG se describe normal, Rx normal y Tropo normal. Se pautó omeprazol y dieta por sospecha de RGE. 

Pero sigue mal  Mucha astenia. Con dolor, muy prologado. Describe como quemante y empeora al inspirar. Hoy 37,2°C. No foco infeccioso.


Ag-s COVID negativos. Te paso ECG y Rx de tórax actual y la de Urgencias.... 


GRACIAS COMPI!!!




52 años

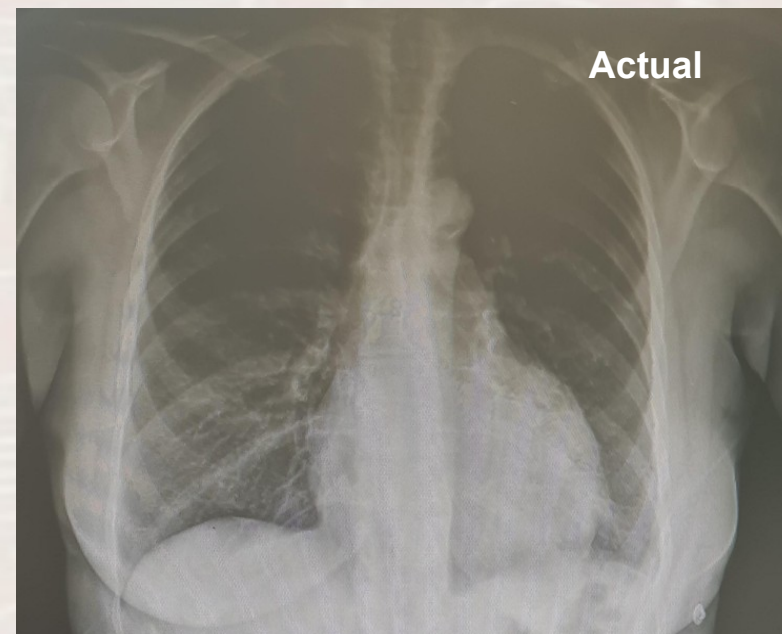
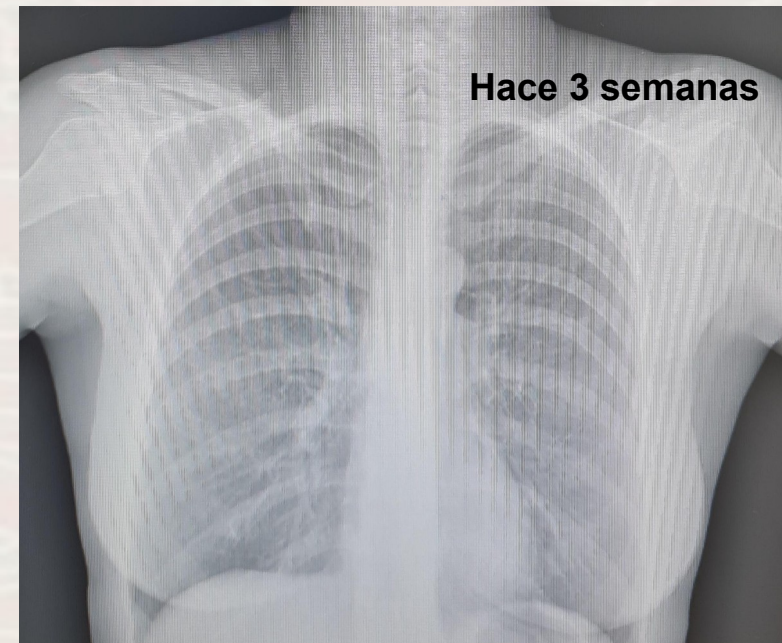
Tabaquismo . Sin AP de interés.

Visitó S. de Urgencias hace 3 semanas por dolor retroesternal, quemante, prolongado. ECG se describe normal, Rx normal y Tropo normal. Se pautó omeprazol y dieta por sospecha de RGE. 

Pero sigue mal  Mucha astenia. Con dolor, muy prologado. Describe como quemante y empeora al inspirar. Hoy 37,2°C. No foco infeccioso.

Ag-s COVID negativos. Te paso ECG y Rx de tórax actual y la de Urgencias.... 

GRACIAS COMPI!!!



- **SCA septal evolucionado**
- **Pericarditis, derrame pericárdico**
- **Amiloidosis cardiaca TTR**
- **Tako-Tsubo**



¿Cuál es tu sospecha diagnóstica?

- **SCA septal evolucionado**
- **Pericarditis, derrame pericárdico**
- **Amiloidosis cardiaca TTR**
- **Tako-Tsubo**



¿Cuál es tu sospecha diagnóstica?

- **SCA septal evolucionado** → Dolor torácico muy prolongado. Troponina I ultrasensible normal en contacto de urgencias. ECG actual sin ondas Q de necrosis. No se justificaría la cardiomegalia.
- **Pericarditis, derrame pericárdico** → Dolor torácico prolongado, aumenta con inspiración. ECG con bajos voltajes. Cardiomegalia no presente en Rx de hace 3 semanas.
- **Amiloidosis cardiaca TTR** → Cuadro clínico, ECG y evolución radiográfica no sugestiva.
- **Tako-Tsubo** → Cuadro clínico y pruebas complementarias no sugestivas.