



Un accidente doméstico inesperado



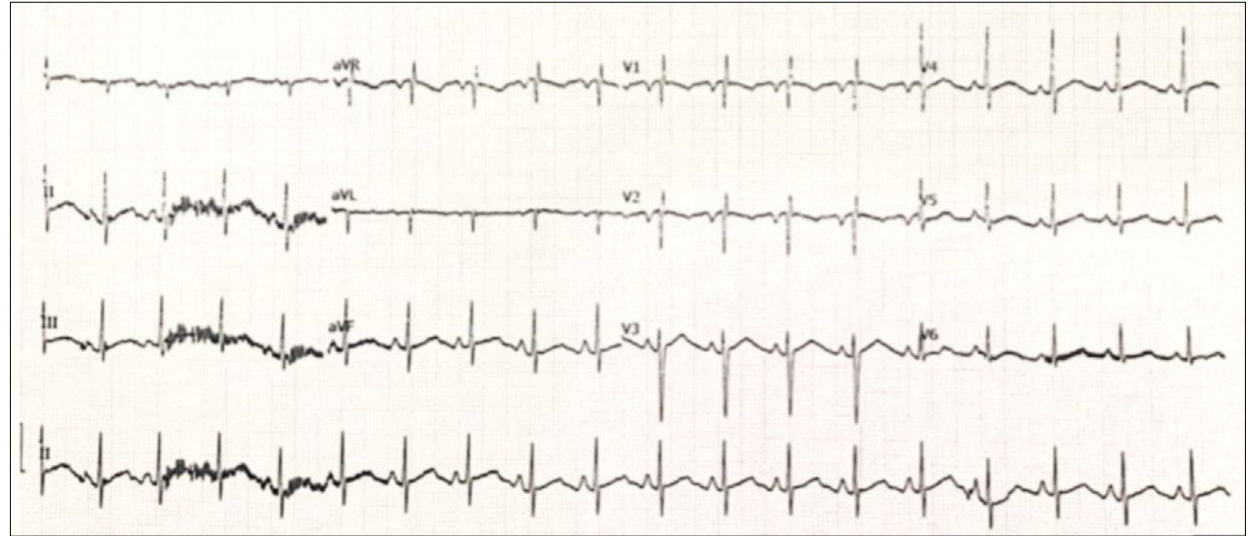
Varón de 18 años. Acude al Servicio de Urgencias por accidente doméstico.

Refiere que pasaba el fin de semana con 2 amigos cuando se subió a una escalera para recambiar una bombilla.....

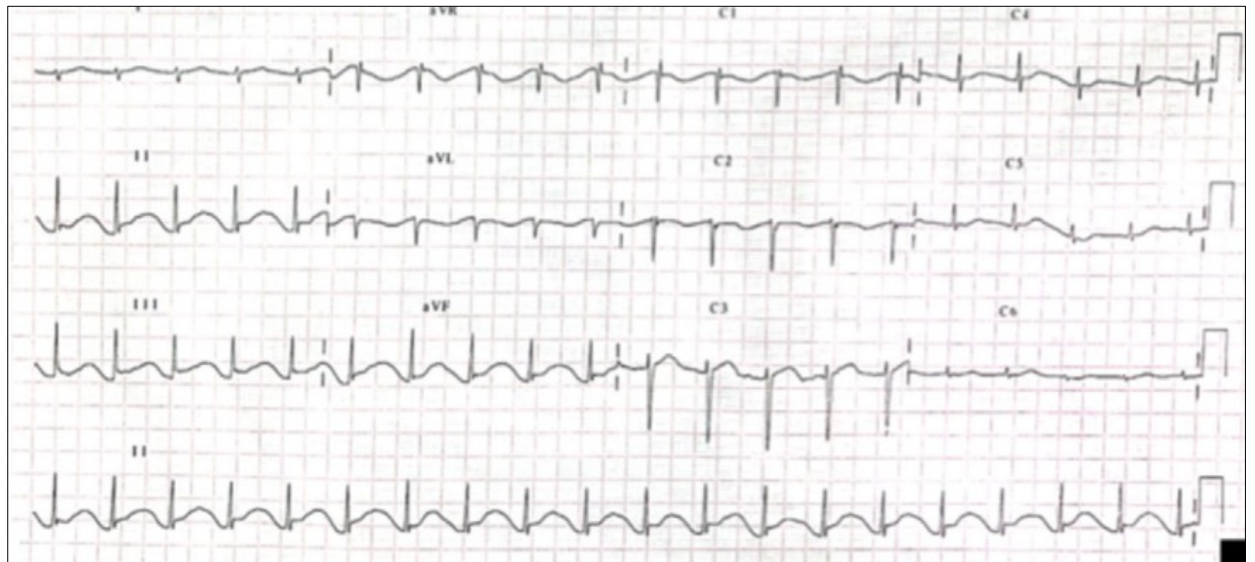
Análítica: CPK elevada, Trop I us pico 1.165.

Ecocardiograma: Derrame pericárdico ligero. Asincronía septo interventricular y TAPSE 11. FEVI normal. No valvulopatías. Al tamaño normal.

ECG INICIAL Y EVOLUCIÓN POSTERIOR



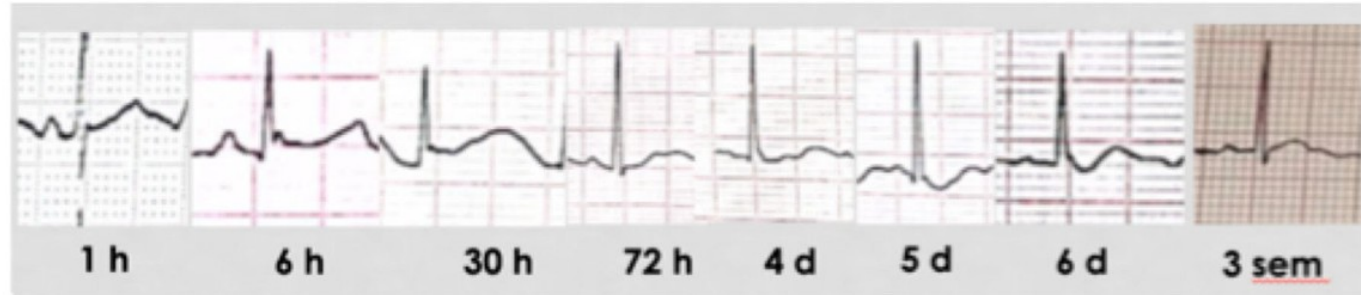ECG inicial (1h tras el accidente)



ECG (30 horas después del accidente)


ECG SERIADOS:

Derivación III

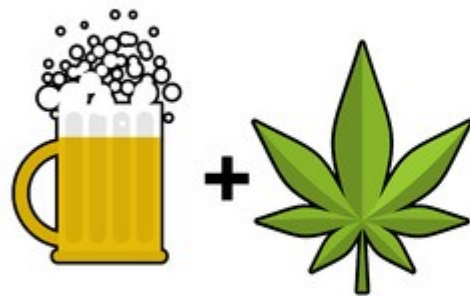

¿Cuál te parece el accidente doméstico más probable?

Electrocución



**Alcohol y
drogas**



**Durmió en la
intemperie (no lo
recuerda)**



**Contusión (caída
de la escalera)**



ECG SERIADOS:

Derivación III



¿Cuál te parece el accidente doméstico más probable?

Electrocución



**Alcohol y
drogas**

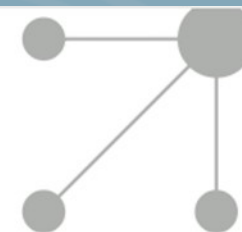


**Durmió en la
intemperie (no lo
recuerda)**



**Contusión (caída
de la escalera)**





IMÁGENES EN PEDIATRÍA

Alteraciones electrocardiográficas tras electrocución

Electrocardiographic alterations after electrocution

Ariadna Ayerza Casas^{a,*}, Ainhoa Jiménez Olmos^b, Daniel Palanca Arias^{a,b}
y Juan Pablo García Iñiguez^b

^a *Unidad de Cardiología Pediátrica, Hospital Universitario Miguel Servet, Zaragoza, España*

^b *Unidad de Cuidados Intensivos Pediátricos, Hospital Universitario Miguel Servet, Zaragoza, España*

* Autor para correspondencia.

Correo electrónico: aayerzac@hotmail.com (A. Ayerza Casas).

<https://doi.org/10.1016/j.anpedi.2021.05.007>

1695-4033/© 2021 Asociación Española de Pediatría. Publicado por Elsevier España, S.L.U. Este es un artículo Open Access bajo la licencia CC BY-NC-ND (<http://creativecommons.org/licenses/by-nc-nd/4.0/>).